Lane Medical Library

Aus dem Anthropologischen Institut der Universität Kiel
(Direktor: Prof. Dr. Aichel)

Histologische Untersuchungen an einer Moorleiche

Inaugural-Dissertation
zur Erlangung der Doktorwürde
der Hohen Medizinischen Fakultät der
Christian-Albrechts-Universität zu Kiel

vorgelegt von

Henriette Maria Anschütz
aus Breslau

Aus dem Anthropologischen Institut der Universität Kiel
(Direktor: Prof. Dr. Aichel)

Histologische Untersuchungen an einer Moorleiche

Inaugural-Dissertation
zur Erlangung der Doktorwürde
der Hohen Medizinischen Fakultät der
Christian-Albrechts-Universität zu Kiel

vorgelegt von

Henriette Maria Anschütz
aus Breslau

Kiel 1933

Druck: Buch- und Kunstdruckerei A. F. Jensen, Kiel, Holstenstraße 43

Nr. 97.
Rektoratsjahr 1933/34.
Referent: Prof. Dr. Aichel.

Zum Druck genehmigt:
i. V.: Prof Dr. Külz
z. Zt. Dekan.

Dem Andenken
meines hochverehrten Lehrers
Professor Dr. Otto Aichel
gewidmet.

Digitized by the Internet Archive
in 2026

https://archive.org/details/IA40153320_0048

Als Moorleichen bezeichnet man seit J. Mestorf (1900) Leichenfunde aus Mooren, die aus frühgeschichtlicher Zeit stammen. Die Leichen sind infolge völligen Luftabschlusses und der chemischen Einwirkung des Moores mumienhaft verändert. Solche Funde wurden in Dänemark, Schleswig-Holstein, Friesland, Hannover und auch Irland gemacht. J. Mestorf hat 52 Fälle zusammengestellt und auf die Uebereinstimmung der Funde untereinander hingewiesen. Auffallend ist, daß viele dieser Leichen in bestimmter Richtung gelegen haben, z. B. mit dem Kopf nach Osten oder Westen, und auch die Art der Lagerung ist oft ähnlich. So fand man in einigen Fällen Pfähle, die am Kopf- und Fußende in regelmäßiger Weise eingeschlagen waren. Danach liegt nahe, an irgend eine Beerdigungssitte zu denken oder — was ebenfalls von einigen Autoren vertreten wird — an Urteilvollstreckung. In alten Ueberlieferungen und Sagen werden verschiedene Verbrechen erwähnt, die mit lebendigem Versenken ins Moor bestraft wurden (z. B. Tacitus; Gudrunlied). Bei den Kinderfunden kann man wohl mit Bestimmtheit behaupten, daß es sich um Begräbnis handelt; bei dem hier zu besprechenden Fall einer $2^1/_2$ jährigen weiblichen Moorleiche ist das sicher.

Die Annahme, die Moorleichen stammten alle aus frühhistorischer Zeit, stützt sich auf die nahezu immer übereinstimmende Lage innerhalb der Moorschichten, nämlich über dem Grenzhorizont. Die Moorforscher können durch Torfanalysen, vor allem aus den Pollenfunden und aus der Dicke der Schichten, ihrem Verhältnis zueinander und aus dem Erhaltungszustand mit großer Genauigkeit die Entstehungszeit der Moore und ihre Lebensdauer ablesen.

Gefunden wurden die Moorleichen zufällig beim Torfstechen.

Der Erhaltungszustand war manchmal ein so guter, daß die Torfarbeiter an ein kürzlich begangenes Verbrechen glaubten, und bei einzelnen Ausgrabungen die Polizei gerufen wurde. Eine lustige Geschichte wird von dem Fund der Moorleiche von Yde erzählt. Zwei Arbeiter, die bei großer Hitze im Moor Torf stachen, fluchten über die schwere Arbeit, und der eine rief: Zum Teufel mit dem, der dieses Loch graben muß! — Während er dieses sagte, erschien plötzlich auf seinem Spaten ein schwarzer Kopf mit flammendroten Haaren. Voll Entsetzen liefen beide Arbeiter davon in der Meinung, der Teufel wolle sie holen!

Im allgemeinen kann man sagen, daß die Moorleichen bei der Ausgrabung einen grundsätzlich ähnlichen Erhaltungszustand aufweisen. Die Unterschiede, die beschrieben werden, lassen sich einmal auf den

abweichenden Chemismus in den einzelnen Mooren zurückführen, dann natürlich auf die Lage der Leiche. Lag dieselbe so dicht an der Oberfläche, daß Luft an sie herantreten konnte, so ging sie in Fäulnis über. Auch Pflanzenwurzeln durchwachsen und schädigen damit die Leichen in verschiedenem Maß. Bei einigen gelang es kaum, die Haut vom Moor abzulösen. Fast alle Organe enthalten daher auch pflanzliche Reste, die teilweise gut zu identifizieren sind.

Man hat die Haut der Moorleichen mit gegerbtem Leder verglichen, und zweifellos ist der Zustand des getrockneten Hautschlauches ein lederartiger.

Unmittelbar nach der Ausgrabung sind fast alle Organe zu erkennen, falls nicht vorher Fäulnis eingetreten war; das kann man aus den verschiedenen Beschreibungen entnehmen.

Die ganze Leiche sieht meist dunkelbraun aus, der Farbe der Moorschicht entsprechend, in der sie lag. Ein Fall ist beschrieben, in dem der Körper schräg gelagert war und mehrere Farbenschattierungen aufwies, weil er mit verschieden gefärbten Torfschichten in Berührung gewesen war. Nur von wenigen Fällen wird berichtet, daß der Körper heller als die Umgebung war, und erst an der Luft nachdunkelte. Andere schienen heller zu werden, nachdem sie von den dunklen Torfteilchen und dem Moorwasser gereinigt worden waren. Die dunkelbraune Moorfarbe ist nicht nur an der Haut, sondern an allen Organen vorhanden, weil das Moorwasser die gegerbte Haut langsam durchdrang und auch entlang den durchsetzenden Pflanzenwurzeln wie durch Kanäle in das Innere gelangte. So konnte das saure Moorwasser überall seine „gerbende" Wirkung entfalten.

Am vollkommensten ist fast stets die Haut erhalten, und selbst da, wo von inneren Organen und Knochen kaum etwas vorhanden ist, hält sie die äußere Form des Körpers aufrecht, wenngleich schließlich der Hautschlauch durch den Druck der darüber entstehenden Moorschichten völlig plattgedrückt wird. Die Haare sind fast völlig unverändert, abgesehen von der Haarwurzel; nur ihre Farbe wird stets mit rot oder rotbraun beschrieben. Abgesehen von einem Fall, der blonde Haare hatte. Ueber das Zustandekommen dieser Färbung sind viele Untersuchungen gemacht worden, ohne daß man zu einem sicheren Ergebnis gekommen wäre. Man nimmt an, daß der rote Farbstoff aus dem Moorwasser stammt. Auch Finger- und Zehennägel wurden gefunden. Bei der Moorleiche von Aurich waren die Fingernägel sogar in allen Einzelheiten so ausgezeichnet erhalten, daß Hahne aus den Schnittflächen schließt, der Mensch müßte, bei der gleichmäßigen Kürzung und ovalen Form eine „schmale, wohlgepflegte Hand" gehabt haben. Auch die Fußnägel zeigen Schnittfacetten, die auf regelmäßige Fußpflege hinweisen.

Die Knochen sind recht verschieden erhalten. Bei einigen Funden sind sie „papierdünn" zusamengedrückt, völlig entkalkt und brüchig, bei anderen als gummiartig biegsam und weich beschrieben. Waren noch Kalksalze vorhanden, so konnten sie trotz Anwendung entkalkender Mittel nicht völlig entfernt werden.

Die Sehnen und Fascien erscheinen als dunkle, glänzende Bänder und Platten; man findet sie beinahe immer, während Knorpel sich nicht in allen Fällen erhalten hat. Da die kollagenen Bindegewebsfasern unzerstört bleiben, erhalten sie die makroskopische und mikroskopische Form des Körpers aufrecht, während die Muskelfibrillen völlig verschwunden sind ebenso wie die Fettzellen.

Die inneren Organe konnten in Fällen, die nach der Richtung untersucht wurden, meist gut identifiziert werden. So war das Herz erkennbar (natürlich nicht die Muskelzellen, aber Herzbeutel, die sehnigen Anuli fibrosi und sonstige kollagene Fibrillen). Vom Zwerchfell vor allem das Centrum tendineum, ferner Trachea, Bronchien, Kehlkopf. An Bauchorganen: Leber, Gallenblase, Darm, Magen und Blase.

Vom Gehirn wird nur einmal als Rest ein „gelblicher Brei" angegeben. Bei dem 1927 beschriebenen süddeutschen Fund ist „eine breiige Masse" als Schädelhöhleninhalt vermerkt.

Die bisher veröffentlichten Funde sind alle zur Konservierung und Ausstellung in Museen getrocknet worden. Dabei hat sich gezeigt, daß dies nicht immer einfach war, da einige Leichen, sobald sie mit der Luft in Berührung kamen, sofort zu faulen begannen. Pansch beschreibt in seinem Buch, welche Mühe es machte, die Moorleiche vor der eintretenden Verwesung zu bewahren. Er ließ sie dauernd in alkoholgetränkte Tücher wickeln, um sie möglichst schnell auszutrocknen, denn die Leiche begann sofort einen üblen Geruch zu verbreiten. Von einer anderen Moorleiche dagegen wird berichtet, daß sie in dem Leichenzimmer eines Krankenhauses tagelang bei milder und feuchter Luft stand und trotzdem keinerlei Verwesungsgeruch auftrat. Daraus geht hervor, wie verschieden weit der Gerbungsprozeß fortgeschritten war. Wenn einmal bei Berührung mit der Luft sofort Fäulnis eintritt und ein anderes Mal sich der Körper völlig geruchlos „unter Dampfentwicklung" mumifiziert, so liegt das am nahezu völligen Fehlen von Zelldetritus im einen und seinem Vorhandensein im anderen Fall. Es hängt also von der chemischen Zusammensetzung des Moores und der Dauer der Einwirkung der Moorsäuren ab. Trocknet nun die Moorleiche völlig aus, so muß damit für immer auf weitere feinere Untersuchungen verzichtet werden. Für histologische Untersuchungen z. B. ist das selbstverständlich. Aber auch makroskopisch treten durch die Gewebeschrumpfung infolge der Austrocknung Veränderungen ein, die an einem etwa erhaltenen Schädel richtige Messungen ausschließen, worauf Aichel hinwies. Er nahm die Maße von getrocknet aufbewahrten Moorleichen und konnte erhebliche Unterschiede zu den Ergebnissen feststellen, die gleich nach der Auffindung ermittelt worden waren. Um eine Schrumpfung zu vermeiden, wurde die Moorleiche des Kindes von Röst sofort in Formalin eingelegt und dann im Museum für Vaterländische Altertümer in Kiel ausgestellt. (Ueber den besonderen Behälter vergl. Aichel.) Nur einmal wurden Teile einer Moorleiche (Oberaltendorf 1895) in Formalin zur Untersuchung eingelegt (Moorversuchsstation Bremen). A. C. Weber berichtet von seinen

Ergebnissen, die sich im allgemeinen mit den sonst gefundenen decken. Haut, Bindegewebe und Bänder waren gut erhalten, ebenso der mehr oder weniger entkalkte Knochen und der Knorpel. Allerdings bemerkt er: „Am hinteren Oberschenkel waren Haut und Muskeln teilweise vorhanden, die wie bei einem alten anatomischen Spirituspräparat aussahen." — Das weicht ganz und gar von allen anderen Aussagen über den Erhaltungszustand von Moorleichen ab, denn in keinem Fall sind vollkommen erhaltene Muskeln nachgewiesen worden. Von einer histologischen Untersuchung wird nichts erwähnt; daher ist es möglich, daß die muskulären Reste für den Muskel selbst gehalten wurden. Ein Stück des Condylus lateralis femoris wurde mikroskopisch untersucht und festgestellt, „daß die Elementarbestandteile des Knochens gut erhalten sind (nach Entfernung des Kalkes und des Zellprotoplasmas); vor allem die fibrillären Bestandteile, auch die Knochenhöhlen, während die in den Höhlen liegenden Zellen fehlen." Diese Untersuchung wurde von Ströbe, Hannover, ausgeführt. Ebenfalls eine mikroskopische Knochenuntersuchung wurde bei der Damendorfer Moorleiche (gefunden 1900) von Dr. Grotian durchgeführt (nach J. Mestorf); er berichtet, „daß die Quer- und Längsschnitte bei mikroskopischer Beobachtung genau dasselbe Bild bieten wie Dünnschliffe von frischen Knochen". Er schildert die gut erhaltenen Havers'schen und Volkmann'schen Kanäle sowie die Knochenkörperchen mit ihren feinen Ausläufern. Von den Muskeln sind nach seiner Beobachtung die Muskelfasern „aufgezehrt", während das Sarkolemm noch vorhanden ist, „sie bieten unter dem Mikroskop dasselbe Bild wie gegerbtes Leder." — Leder zeigt aber nur kollagene Fibrillen!

Erwähnenswert ist noch ein 1927 erhobener Moorleichenfund, der zeitlich und örtlich ganz außerhalb der Reihe der bisher erwähnten steht, und bei dem vor allem die histologischen Ergebnisse interessieren. Es handelt sich um die Moorleiche aus der Pangerfilze b. Kalbermoor, Rosenheim (Oberbayern) (Maria Gabriel). In Süddeutschland ist nur diese einzige Moorleiche gefunden worden. Der Fund weicht von unseren Moorleichen aus frühhistorischer Zeit völlig ab. In einer Tiefe von 75 cm wurde beim Torfstechen eine männliche Leiche gefunden. Wegen der völlig frisch aussehenden Kleidung, die zum Teil in den Farben unverändert war, wurde an ein Verbrechen gedacht. Gegen ein Verbrechen soll sprechen, daß über den Körper Fichtenzweige gelegt waren (?). Die Anatomische Beschaffenheit war folgende: Der Körper maß dorsoventral 5—8 cm bei 170 cm Länge. Die Weichteile waren dunkelbraun, lederartig. Die gut erhaltenen lockigen dunkelbraunen, 15 cm langen Haare staken lose in der Kopfhaut. Die Knochen waren ebenso beschaffen wie bei anderen Moorleichen, also mehr oder weniger entkalkt. An den Schädelknochen war die Entkalkung noch schwächer. Das linke Os parietale und frontale unverfärbt. Zwei Backen- und drei Schneidezähne waren erhalten, aber keine Fingernägel. In der Schädelkapsel befand sich eine breiige Masse: „Gehirnreste".

Der mikroskopische Befund, kurz zusammengefaßt, ergab folgendes: Zellkerne waren nirgends nachweisbar. Der hyaline Knorpel ist

gut erhalten: leere Zellücken. Haut: „Von der Epidermis sind die oberflächlichen und tiefen Schichten nicht erkennbar. Von der Lederhaut ist das Stratum reticulare gut erhalten; es charakterisiert sich durch die dicht und parallel verlaufenden Bindegewebszüge. Das Stratum subcutaneum ist nicht erkennbar, da seine Stelle krümelige und undifinierbare Massen ausfüllen.“ Von Fettzellen war keine Spur vorhanden. Von den quergestreiften Muskeln sind große Teile vorhanden, die ihre Querstreifung verloren haben. Glatte Muskulatur war nicht zu erkennen. „Die zu Bündeln zusammengefaßten Muskelfasern lassen sich auf weite Strecken hin ohne Unterbrechung verfolgen, bisweilen machen sie einen etwas aufgefaserten Eindruck. Die Muskelbündel selbst scheinen wesentlich besser erhalten als das die einzelnen Bündel umgebende Bindegewebe[1]). Das Muskelgewebe färbt sich mit Haematoxylin-Eosinfärbung nicht intensiv leuchtend rot, sondern mehr violett. Mit der van Gieson-Färbung nimmt es wie üblich eine gelbe bis goldgelbe Tinktion an. Die durch Elastikafärbung sich darstellenden elastischen Fasern sind, wenn auch außerordentlich spärlich, nachzuweisen.“

Innere Organe waren nicht nachweisbar.

Die Altersbestimmung wurde an Hand der Kleider dahin entschieden, daß es sich um eine Leiche aus dem Anfang des 18. oder vielleicht sogar erst des 19. Jahrhunderts handeln muß. Man konnte dies aus der Tracht erkennen, vor allem an dem spitzen Hut, der in dieser Gegend erst nach dem Dreißigjährigen Krieg aufgekommen sein soll; der Weste, die um 1670 eingeführt wurde, und vor allem an den Hosenträgern, die man erst im Beginn des 18. Jahrh. kennt.

Diese oberbayerischen Hochmoore sollen in 100 Jahren etwa um 1 cm wachsen. Das Moor wurde 1886 entwässert und wächst seit der Zeit nicht mehr. Demnach müßte die Moorleiche mindestens seit 700 Jahren im Moor gelegen haben, da sie in 75 cm Tiefe lag. Leider wurde die Fundstelle nicht genau daraufhin untersucht, ob Schichtstörungen vorlagen. Die Verfasserin fügt am Schlusse hinzu: der eigenartige Erhaltungszustand, die Moorgerbung, wird also schon in viel kürzerer Zeit erreicht, als man aus den bisherigen Moorleichenfunden zu schließen glaubte. s. Moorleiche, in Hoops Reallexikon (der Germanischen Alterskunde, 1915/16, 238).

Auffallend an dem mikroskopischen Befund ist, daß die Knochen zwar ziemlich entkalkt waren und die Haut ebenfalls das typische Aussehen hatte, dagegen die Muskeln noch so gut erhalten waren, daß sie die typischen Färbungen zeigten. Wenn der Wirkungsgrad des Moores ein so starker war, um die Knochen zu entkalken und die Haut völlig zu „gerben“, dann steht man vor dem Rätsel, wie die Muskeln in solchem Grade erhalten bleiben konnten; vor allem, wenn man bedenkt, daß von den teilweise sehr widerstandsfähigen inneren Organen, z. B. Nieren, nichts mehr gefunden wurde.

Vom Intestinaltraktus sind überhaupt nur bei wenigen Moorleichen Angaben gemacht worden.

[1]) Im Original nicht gesperrt.

Die Moorleiche von Röst.

Die Moorleiche von Röst wurde am 3. Juni 1926 in Röst in Dithmarschen gefunden. Die Konservierung und Untersuchung lag in den Händen des Anthropologischen Instituts der Universität Kiel (Professor Aichel). Publiziert wurde der Fund in den „Verhandlungen der Gesellschaft für physische Anthropologie" 1927. Die konservierten Weichteile des Röster Moorkindes wurden mir zu eingehenderer mikroskopischer Untersuchung zur Verfügung gestellt.

Wie aus der Untersuchung des Fundortes hervorgeht, wurde die Leiche durch einen Torfausstich in der älteren Sphagnumschicht gefunden; sie war aber sicherlich in der Zeit des jüngeren Sphagnumtorfes sekundär in die tieferen Schichten vergraben worden. In ihrer unmittelbaren Umgebung, vor allem über ihr, fanden sich, abgesehen von Sphagnumspuren: Blütenstaub von Heidekraut, Wollgras, Birke, Erle, Linde, Kiefer. Nicht weit von der Leiche entfernt war ein größerer Ausstich im älteren Sphagnumtorf nachweisbar, den Schichten der jüngeren Sphagnumperiode ausfüllten.

Die Leiche war mit einem Stück gesäumtem Köperstoff bedeckt, der stark abgenutzt und durchlöchert war, und darüber befanden sich regelmäßig angeordnete Heidesoden. Hieraus geht ohne Zweifel hervor, daß es sich in diesem Fall um eine Beerdigung gehandelt hat; diese Ansicht wird dadurch gesichert, daß nicht die Leiche einer erwachsenen Person, sondern ein Kind von $2^1/_2$ Jahren zweifellos beerdigt war. Diese Altersbestimmung gründete sich auf die Körperlänge von 80 cm, die Proportionen der Gliedmaßen und des Rumpfes sowie auf eine gut erhaltene Zahnkappe des rechten unteren Dauereckzahnes. Das Geschlecht ergab sich ohne weiteres aus den gut erhaltenen äußeren Genitalien, es war ein Mädchen.

Die Leiche lag auf dem Rücken und war durch den Druck der darüber liegenden Torfmassen ziemlich plattgedrückt. Der rechte Arm war erhoben und leicht gebeugt; er ist leidlich erhalten. Die Finger sind zerfetzt und die Nägel nicht mehr vorhanden; die linke Hand ist besser konserviert; die Haut des rechten Beines an der Vorderseite stark zerfallen; das Kniegelenk mit den Kondylen ziemlich kalkhaltig und fast unverändert. Unterschenkel- und Fußknochen sind palpabel. Am linken Bein ist die Haut des Oberschenkels zum Teil zerstört und geplatzt. Die Fußwurzelknochen liegen unter einer Hautverletzung frei; die stark von Pflanzen durchbohrte Fibula lag lose im Unterschenkel. Wo die Haut zerstört ist, durchsetzt die Weichteile ein dichter Filz von Pflanzenfasern. Am Rumpf ist die Haut des Rückens bis auf ein Stück der linken Gesäßgegend völlig zerstört. In einer schmierigen Masse fanden sich einige stark erweichte Wirbelkörper und zwei Wirbelbogen. Die Rippen sind von der Innenseite aus stark von Pflanzenwurzeln angenagt; alle Weichteile der Brusthöhle sind in gleicher Weise durchwachsen und zerstört. Die Haut der Bauchseite ist teilweise erhalten, ein Beckeninhalt fehlte, sei es, daß er zerfallen oder

beim Abnehmen der die Leiche deckenden Torfsoden entfernt wurde. Im Oberbauch war der Magen, ein Stück leerer Darm, Leber und Gallenblase vorhanden; die stark geschrumpfte Leber und die Gallenblase sind sehr gut erhalten. In der Bauchhöhle befand sich eine schmierige Masse, die, mit Pflanzen verfilzt, Organe nicht erkennen ließ. Am Kopf fehlt die rechte Hälfte des Hirnschädels vollkommen. Entsprechende Beobachtungen sind, wenn man alle genauer beschriebenen Funde daraufhin durchsieht, des öfteren gemacht worden. Am wahrscheinlichsten ist, daß der Teil des Kopfes, welcher der Unterlage aufliegt und von Pflanzenfasern durchwachsen ist, bei der Herausnahme der Leiche abgetrennt wurde. Auffallend ist die gute Erhaltung der Zunge, die, abgesehen von der Farbe, dasselbe Bild wie bei einer frischen Leiche bietet.

In der Schädelkapsel war eine Masse vorhanden, die wohl ein Gehirnrest sein konnte. Professor Thierfelder (Tübingen) untersuchte ihn, und er konnte feststellen, daß die fragliche Substanz tatsächlich Gehirn war, da Cholesterin, Fettsäuren und Spuren von Phosphor nachzuweisen waren.

Die bisherige und von mir erweiterte mikroskopische Untersuchung.

An der Haut ist nur das kollagene Bindegewebe vorhanden. Die Erhaltung und Anordnung der Fasern gibt aber ein überraschend genaues Bild des Aufbaues der Haut wieder. Ein Schnitt durch die Haut der Fußsohle zeigt, daß das in der normalen Sohlenhaut stark entwickelte Stratum corneum völlig fehlt, ebenso das Stratum germinativum. Die Haut der Moorleiche besteht nur aus dem Corium, die Oberfläche bildet also das Stratum papillare. Der Verlust der Epidermis erklärt sich daraus, daß das lebende Zellmaterial zwischen Stratum corneum und dem Stratum papillare zugrunde geht, daß also das Stratum corneum den Halt an der Unterlage verliert, andererseits aber selbst dadurch in Zerfall gerät, daß es noch ziemlich viel Almosen enthält, die durch Säuren angegriffen, gequellt und dem Abbau zugänglich gemacht werden.

Die in der Verhornung stärker vorgeschrittenen Nägel und Haare werden besser erhalten, fallen aber aus dem gleichen Grunde meist ab, oder die Haare stecken nur lose im Haarbalg.

Am Corium fällt auf, daß das Stratum papillare an vielen Stellen stark zerfasert erscheint. Das Stratum reticulare ist durch den Faserverlauf der kollagenen Fibrillen kenntlich.

Im subkutanen Gewebe sieht man mehr isolierte Faserzüge, und an den Stellen, wo Fettzellhaufen lagen, sind runde, den Fettzellen entsprechende, ein wenig zusammengedrückte Aussparungen vorhanden, wodurch dasselbe Bild wie bei normalem Gewebe, das nicht auf Fett gefärbt ist, entsteht. (s. Abb. 9.)

Auf einem Schnitt durch die Kopfhaut ist das Stratum papillare mit den regelmäßig angeordneten Papillen deutlich. (s. Abb. 4.)

An einigen Stellen sind die Haarbälge längs getroffen; die meisten enthalten keine Haare mehr. Im unteren Drittel des Haarbalges ist das Bindegewebe zerfasert, und an Stelle des epithelialen Anteiles liegen Haufen von kleinen hellen Körnchen, die als Zelldetritus anzusprechen sind. Die Haarkeratine sind gegen Säuren beständiger als die des Haarbalgs. Daß die Haare entweder ausfielen oder nur lose in den Haarbälgen stecken, ist von verschiedenen Autoren berichtet worden. Verständlich ist der Vorgang daraus, daß ebenso wie das Stratum corneum der Haut auch an der Wurzelscheide die zelligen Elemente aufgelöst wurden. Die Haare selbst sind unverändert, da sie nahezu frei von Almosen sind und einer Säurequellung nicht unterliegen. Auf Haare wirken Säuren nicht stärker quellend als Wasser. Nur ihre Festigkeit und Elastizität wird herabgesetzt.

Was die rotbraune Farbe betrifft, so habe ich schon bei der allgemeinen Besprechung gesagt, daß es keine einheitliche Meinung über ihr Zustandekommen gibt. Aichel nimmt an, daß die ursprünglich blonden unpigmentierten Haare durch einen Farbstoff aus dem Moorwasser verändert wurden.

Im mikroskopischen Bild ist am Haar selbst das Oberhäutchen zum Teil erkennbar. Das Mark und die Rinde sind teilweise stark mit kleinsten Luftbläschen durchsetzt, wodurch sie schwarz aussehen und Pigment vorgetäuscht wird.

Die kollagenen Fibrillen des Bindegewebes sind, wie schon hervorgehoben wurde, vollständig erhalten. Sie ermöglichen, durch ihren Verlauf und ihre Anordnung die Organe zu erkennen. Auch feinste Faserzüge sind erhalten und geben Einzelheiten wieder.

Bei Schnitten durch die Muskulatur wird dies besonders deutlich. Muskelfasern der quergestreiften Muskulatur sind ebensowenig wie glatte Muskelzellen erhalten, der Fibrillenverlauf zeigt aber die ehemalige Richtung und Form der Muskelzüge klar an.

In den früheren Muskelfasern liegen Haufen von hellen Körnern, und zwar säulenartig einzeln oder auch in dichten Haufen. Es liegt nahe, wegen dieser Anordnung an Abbauprodukte des Muskelfasergewebes zu denken. Ob das Sarkolemm erhalten geblieben ist, kann nicht sicher entschieden werden.

Erstaunlich schön sind die (s. Abb. 3) Gefäße erkennbar: die Arterien an der dickeren starren Wandung und dem runden Lumen, die Venen an der gefalteten Wand und dem abgeflachten dünnwandigeren Innenraum. Dies ist an den Präparaten der Moorleiche fast deutlicher zu sehen als im normalen Gewebe, da Bindegewebe allein das Bild beherrscht, während alle zelligen Bestandteile fehlen. Das Bild ist mithin einfacher geworden.

Das Kollagen der Sehnen und Fascien ist chemisch mit dem der Haut identisch oder doch sehr nahe verwandt, dementsprechend

auch ebenso gut erhalten. Selbst bei Moorleichen, wo nahezu alles bis auf den Hautschlauch zerstört war, fanden sich noch Sehnen. In dem losen, feinmaschigen Bindegewebe erscheinen sie als bräunliche, glänzende, ziemlich kompakte Stränge. (s. Abb. 5.) Sie wirken wie gelackt; jedes einzelne Bündel scheint wie mit einem breiten Pinsel neben das andere gesetzt zu sein.

Nach meiner Beobachtung fanden sich im Gegensatz zum Bindegewebe in den Sehnen niemals Pflanzenwurzeln. Ihr Gewebe ist eben zu fest und die Fasern so aneinander gebunden, daß die Masse nicht durchbohrt werden kann.

Ich möchte hier schon einige Beobachtungen anführen, die W a l c h e r in seiner Arbeit über Leichenfäulnis über das Verhalten der elastischen und kollagenen Bindegewebsfasern bei Fäulnis gemacht hat. Die Schilderung, die er gibt, deckt sich in vielem mit den Beobachtungen an den Moorleichen und ist daher für uns von Interesse. Die kollagenen Fasern sind gegenüber der Fäulnis erstaunlich widerstandsfähig. Das lange Erhaltensein des Corium soll dafür sprechen, wie überhaupt die lange Zeitdauer der histologischen Nachweisbarkeit des Stützgerüstes der Organe, z. B. der Nieren. Nicht nur für das geformte Bindegewebe: Sehnen, Fascien, sondern auch für das lockere, interstitielle Bindegewebe trifft es zu. Bei einer $2^1/_2$ Jahre nach dem Tode ausgegrabenen Leiche konnten z. B. noch die Gitterfasern der Leber nachgewiesen werden. Ebenso unter Anwendung der van Gieson-Färbung das interlobäre Bindegewebe und das der Vena centralis. Dagegen waren elastische Fasern nach W e i g e r t nicht mehr nachweisbar (G e i l l , S c h a f f e r , P a t z e l t). Daraus ergibt sich, daß auch unter viel ungünstigeren Bedingungen — im Wasser oder im Erdgrab — die kollagenen Fibrillen sehr widerstandsfähig sind; nicht verwunderlich ist also, daß sie sich in dem sauren Moorwasser unter Luftabschluß und ohne Fäulnismöglichkeiten so gut erhalten haben. Bei Fäulnisversuchen fand T a m m a s s i a , daß kollagene Fasern in Wasser nach 30 Tagen Veränderungen zeigen und nach 75 Tagen aufgelöst waren.

Auffallend ist, daß die peripheren markhaltigen N e r v e n überraschend gut sichtbar sind. An Querschnitten lassen sich Nervenbündel mit Hämatoxylin-Eosin und Fettfärbung ebenso anfärben wie die Zerfallsprodukte der Muskelfasern (Abb. 1.) In diesen Präparaten sieht man rötlich-gelbe runde Bündel zwischen den bindegewebigen Faserzügen liegen. Man hat zunächst den Eindruck, daß das erhaltene Gewebe der bindegewebige Anteil der Nerven ist, und daß in der Mitte jeder einzelnen Nervenfaser, von dem Neurilemm umgeben, braune Farbstoffansammlungen liegen. Die bindegewebigen Hüllen sind überall gleichmäßig deutlich nachweisbar: das Epi-, Peri- und Endoneurium sowie das Neurilemm. Nach den allgemeinen Befunden war das nicht anders zu erwarten. Aber auch die Markscheiden sind erhalten und der „braune Farbstoff", der in den Lumina der Markscheiden angetroffen wird, konnte die Annahme rechtfertigen, nach dem Aussehen und seinem färberischen Verhalten, daß

Achsenzylinder vorlägen. Zur Klärung dieser Frage wurden Präparate mit Spezialfärbungen angefertigt, um dabei das Verhalten des Achsenzylinders zu verfolgen. Nach den von Bielschowski angegebenen Methoden der Versilberung wurden verschiedene Stücke der Muskulatur des Oberschenkels im ganzen und auch im Schnitt behandelt. (s. Abb. 2.) Das Ergebnis war durchaus positiv: Das umgebende Bindegewebe der Muskeln war nun völlig frei von den Zerfallsprodukten, die sich mit Hämatoxylin-Eosin und Fettfärbung ebenso gefärbt hatten wie die Nerven. Nur ein feinmaschiges, gleichmäßiges Geflecht von tiefschwarzen Linien blieb übrig, in dem die Nerven als dichte, deutliche Bündel erschienen. Die Achsenzylinder waren vollkommen gefärbt. Zwischen Markscheide und Achsenzylindern befand sich sehr oft ein feiner Spaltraum, der in den Präparaten mit Hämatoxylin-Eosin und Fettfärbung ebenfalls vorhanden ist; daher bestehen die Möglichkeiten, daß entweder der Achsenzylinder oder die Merkscheide im Moorwasser in der Weise chemisch verändert waren, daß entweder die Markscheibe sich erweiterte oder am Achsenzylinder eine Schrumpfung eintrat. Daß sich der Achsencylinder im Moor überhaupt erhalten konnte, kann man vielleicht mit Vorsicht zu erklären versuchen. Wie später gezeigt werden wird, bildeten sich in der Niere möglicherweise postmortale Myeline, die den besonderen Erhaltungszustand dieses Organs erklären. Die Nerven und die myelinartigen Stoffe haben eine geringe Verwandtschaft in ihrer chemischen Zusammensetzung, und da man weiß, wie widerstandsfähig die postmortalen Myeline sind, so können wie bei der Niere auch die Achsencylinder der Nerven dadurch erhalten geblieben sein. Natürlich ist dieses zunächst nur eine Annahme, die aber gewisse Wahrscheinlichkeit für sich in Anspruch nehmen kann.

Die Knochen der Moorleiche sind weicher als frische, sie lassen sich leicht brechen und zusammendrücken, sind aber elastisch, sie springen in ihre Form zurück. Wie oben schon gesagt wurde, ist bei den meisten Knochen von Moorleichen festgestellt worden, daß eine mehr oder weniger starke Entkalkung eingetreten war. So auch in unserem Falle. Mikrotomische Schnitte ließen sich an eingebetteten Knochenstückchen nicht anfertigen, da trotz Anwendung von Salpetersäure der Kalkrest nicht zu entfernen war. Aichel sprach daher die Vermutung aus, daß am Kalk selbst oder an den ihn enthaltenden Geweben chemische Veränderungen vorgegangen sein müßten. Daher wurden Rasiermesserschnitte untersucht. Diese mikroskopischen Schnitte zeigen das gleiche Bild wie frischer Knochen. Da das Gewebe vom Moorwasser her dunkelbraune Farbe angenommen hat, ist schon ungefärbt der lamelläre Aufbau deutlich. In den konzentrisch angeordneten Lamellen sieht man die Knochenlacunen, die sogen. Knochenkörperchen als helle Spalträume liegen. Von ihren Ausläufern ist nichts zu sehen.

In den Markräumen des Knochens liegen oft Anhäufungen von Zelldetritus, wahrscheinlich Zerfallsprodukte des Knochenmarks.

Der hyaline Knorpel ist unverändert. An Schnitten durch Epiphysenknorpel findet sich bei Fettfärbung an einzelnen Stellen die

Grundsubstanz von feinsten, längsverlaufenden Bindegewebsfibrillen durchzogen. Normalerweise ist die Grundsubstanz des Knorpels homogen. Sonst findet man Fibrillen gelegentlich nur am Rippenknorpel Erwachsener und am Gelenkknorpel. Aber durch verschiedene mechanische und chemische Methoden kann man die maskierende Kittsubstanz entfernen und die Bindegewebsfibrillen sichtbar machen. Dieser Vorgang hat anscheinend durch die Umsetzungen im Moor schon bei der Kinderleiche stattgefunden.

Die Knorpelzellhöhlen sind im allgemeinen leer. Die Kerne sind verschwunden, aber manchmal sieht man einzelne oder mehrere kleine Tropfen im Lumen liegen, die teilweise blasig aussehen. Vielleicht handelt es sich um Reste der Knorpelzellkapsel, nicht um Ueberreste der Zellen selbst, da ihr Protoplasma bekantlich chemischen Einflüssen und Veränderungen gegenüber sehr empfindlich ist.

Am Nasenknorpel (s. Abb. 7) erscheint die Grundsubstanz bei Mallory-Färbung völlig homogen, und die Knorpelkörperchen sind als deutliche helle Aussparungen erkennbar. Sie sind in der Mitte säulenartig angeordnet und hier größer als an der Oberfläche, haben rundliche Form und zeigen teilweise die für Knorpel typischen Doppelbildungen. Nach dem Rande zu sind sie kleiner, flachen sich ab und erscheinen am Perichondrium scheibenförmig. Es handelt sich also um das normale Bild, das ein frischer Knorpel bietet. Die Knorpelzellhöhlen des Nasenknorpels sind fast alle leer, nur in einzelnen konnten am Rand kleine Gewebsfetzen nachgewiesen werden, niemals aber feinkörniges Protoplasma oder Zellkerntrümmer. Es handelt sich auch hier wohl um Kapselreste.

Bei der Niere fällt in den mikroskopischen Schnitten zunächst die starke Schrumpfung der Kapsel auf. Sie umgibt das Nierengewebe wellenförmig. Die Marksubstanz hat sich bedeutend besser erhalten als die Rinde. In Mark und Rinde sind zahlreiche kleine Körnchen abgelagert, die teils der Lage der Kanälchen entsprechen, teilweise aber auch zwischen den Fibrillen des Bindegewebes liegen. Sie sehen genau so aus wie die Muskelzerfallsprodukte, daher dürfte es sich hier wohl ebenfalls um Zelldetritus handeln.

Einige anatomische Einzelheiten lassen sich an der Niere erkennen. (s. Abb. 13, 14.) In der Marksubstanz sieht man an der strahlenartigen Anordnung den einstigen Verlauf der Sammelröhren und Harnkanälchen, hieraus läßt sich mit Sicherheit die Diagnose Niere stellen. Auch in der Rinde sind gewundene und gerade Harnkanälchen zu finden; sie sind alle mit Zelldetritus angefüllt. Auch hier sind Reste der zerstörten Epithelien erhalten. Glomeruli sind nicht nachweisbar, anscheinend sind sie völlig untergegangen. Aussparungen, die diesen entsprechen könnten, fehlen. Feine Bindegewebsfaserzüge durchziehen das ganze Gewebe; sie treten nicht so stark hervor wie in anderen Organen, weil die Niere überhaupt wenig Bindegewebe enthält. Die Hauptmasse der Niere wird von Harnkanälchen und Blutgefäßen gebildet.

Nach dem Aussehen der mit Fettfärbung behandelten Schnitte, konnte vermutet werden, daß sich vielleicht in der Niere postmortale Myeline gebildet haben. Dietrich sagt in seiner Arbeit über die Störungen des zellulären Stoffwechsels folgendes: „ . . . während die gewöhnlichen Fettropfen diesen Farbstoff nicht aufspeichern, erhält man Rotfärbung bei postmortaler Autolyse fetthaltiger Gewebe, so z. B. färbt sich Milchfett rot, wenn es in Nierengefäße injiziert der Einwirkung des autolysierten Organs unterworfen wird. Es würde also die Neutralrotreaktion ein Zeichen von Spaltung der Fettsubstanzen sein. Andererseits ist ein Uebertreten von Stoffen aus dem untergehenden Kern von Bedeutung, da die Neutralrotfärbung der im Plasma sich bei tropfiger Entmischung oder bei trüber Schwellung bildenden Myelinsubstanzen zusammenfällt mit Auflösung des Kernes."

Nach den Angaben in den Arbeiten von Albrecht wurden Färbungen mit konzentrierter wässeriger Neutralrotlösung angewendet. Bei unseren Präparaten zeigte sich hierbei eine deutliche Anfärbbarkeit, die Lage der Harnkanälchen trat viel deutlicher hervor als bei den anderen Färbungen; es macht den Eindruck, als ob ganze Ausgüsse einzelner Kanälchenteile bei dieser Methode sichtbar würden. Hiernach kann vielleicht mit Vorsicht angenommen werden, daß wirklich postmortale Myelinbildung vorliegt. Die Myeline sind bekanntlich sehr widerstandsfähig. Albrecht hat in verschiedenen Arbeiten auf die Myeline, ihre Entstehung und ihre Ausbreitung im Organismus hingewiesen. Von Interesse ist vielleicht, hier seine Meinung über ihre Entstehung wiederzugeben, er sagt, daß die Myelinbildung in der absterbenden Zelle entweder eine Folge des Sauerstoffmangels oder der Kohlensäureüberladung bei noch fortdauernden Umsetzungen in der Zelle ist.

Die Leber stellt in unserem Fall das makroskopisch besterhaltene Bauchorgan dar. Die Kapsel ist fast unverletzt. An der Leber ist eine Schrumpfung eingetreten, denn sie ist beim Röster Moorkind sehr klein (Maße bei Aichel). Mit dieser Auffassung stimmt auch der mikroskopische Befund überein. Wir sehen, wie überall unregelmäßig im Gewebe verstreut stärkere Bindegewebszüge auftauchen, auch Arterien und Venen sind vorhanden. (s. Abb. 8.) Auffallend ist zweifellos, daß in einigen kleinen Bindegewebslumina große Fettropfen liegen — wobei unentschieden bleiben mußte, ob das Lumen einem Gallengang oder einem Blutgefäß entspricht. Dunkle Schollen, die als Trümmer der Leberzellen angesehen werden müssen, liegen überall zwischen den kollagenen Fibrillen, dem Rest des einstigen Leberparenchyms. (s. Abb. 10.) Diese Fettropfen sind umso auffallender, als sonst in keinem Organ positive Ergebnisse bei Fettfärbung auftraten, und nach der völligen Durchsetzung mit Moorwasser angenommen werden mußte, daß alle Fette abgebaut waren. Diese Tropfen werden vielleicht Reste zerfallener Gallengänge sein. Aber man kann die Frage nicht beantworten, warum gerade hier sich Fett hat erhalten können. Das Parenchym der Leber ist völlig zugrunde gegangen, von Leberzellbalken oder einem Rest der normalen Organstruktur - Läppchenanordnung mit Venae centrales — ist nichts zu sehen. Das Gewebe innerhalb des Bindegewebes besteht bei Fettfärbung aus dichten dunklen braunschwarzen Schollen oder

Körnchen, die unregelmäßig das Gesichtsfeld füllen. Bei stärkster Vergrößerung und Messung der Körnchen ließ sich eine gewisse Uebereinstimmung in Form und Größe erkennen. Einige Zellschollen enthalten deutliche Kernkonturen. Bei Malloryfärbung tritt der Gegensatz zwischen dem gut erhaltenen Bindegewebe und dem völlig untergegangenen Parenchym noch stärker hervor. Der Schnitt erinnert an Bilder der akuten Leberdystrophie, wo das Parenchym zugrunde geht und das Bindegewebe hypertrophiert. In unserem Fall wird durch Schrumpfung der Leber nach Parenchymuntergang im Bindegewebe das gleiche Bild entstehen müssen wie bei der Hypertrophie im angegebenen Vergleichsfall. Wendet man Malloryfärbung an, so sind in der Leber des Röster Mädchens die kleinen dunklen Schollen verschwunden und nur wenige dunkle pigmentartige Teilchen noch sichtbar. Aus der Anordnung feinster, meist regelmäßiger Faserzüge und der Größe der Fasern erweist sich das Vorhandensein von Gitterfasern, die als bindegewebige Teile im Gegensatz zum Parenchym sehr wohl erhalten sein können. Die feingezeichneten Netze, die die Gitterfasern bilden, sind leer; in ihnen lagen ursprünglich die Leberzellbalken.

An der Zunge tritt bei Malloryfärbung ebenfalls nur das bindegewebige Gerüst hervor, es zeigt alle charakteristischen Züge des Aufbaus dieses Organs. Das Epithel ist verloren gegangen. Da aber der bindegewebige Anteil der Zungenhaut beonders derb ist, so sieht man oberflächliche, dunkelgefärbte dichte Faserzüge, die den Papillen folgen. Nach innen zu folgt unmittelbar das den Muskeln zugehörige Bindegewebe — die Schleimhaut der Zunge ist normalerweise fest mit dem Perimysium verwachsen, und da die Submucosa fehlt, ist die Schleimhaut fast unverschieblich. Es folgt lockeres Bindegewebe, das früher den bindegewebigen Teil der Muskeln bildete. Es zeigt Hohlräume, in denen wohl Drüsen und Fett gelegen haben. In den tieferen Schichten liegen Reste des Bindegewebes der längs- und querverlaufenden Muskelfasern. Auch Nervenquerschnitte sind an einigen Stellen genau zu erkennen. Kleinste Körnchen — Zelldetritus — liegen ab und zu in den Maschen des Gewebes. Die Papillae circumvallatae waren gut erhalten. Man erkennt sie im mikroskopischen Präparat an dem bindegewebigen Aufbau und vor allem dem „Graben", der sie seitlich begrenzt. (s. Abb. 6.) Das dichtere Bindegewebe mit den dunklen Fibrillen zieht sich von der Oberfläche in den Graben hinunter, hier erscheint es quer zur Oberfläche verlaufend. An der äußeren Grabenseite ist es etwas dünner. Am Grunde und am Rand liegen ebenfalls körnige Zelltrümmer.

Am Magen-Darmkanal ist das kollagene Bindegewebe genau so gut erhalten wie an den anderen Organen. Auch den Verlauf der Schleimhaut kann man gut verfolgen. Dort sind sogar noch Reste von Drüsenepithel vorhanden. Wie sich aus den Untersuchungen von Aichel ergab, finden sich auf dem Grunde der Magendrüsen Zellreste, die noch auf ihrer Unterlage haften und Zellgrenzen sowie einen hellen Fleck statt des Kernes erkennen lassen. Mit Bestimmtheit läßt sich aus ihrer Anordnung entnehmen, daß es sich um Belegzellen handelt. Das wären die einzigen fast ganz oder teilweise erhaltenen Zellen,

die sich bei der Untersuchung aller vorhandenen Organe nachweisen ließen.

Die Moorleiche ist stark von Pflanzenwurzeln durchsetzt. Daher zeigen die meisten histologischen Präparate Quer- oder Längsschnitte von pflanzlichen Elementen. Die Kochen sind zum Teil flächenhaft arrodiert und durchlöchert. Die durchbohrenden Wurzeln bahnen dem Moorwasser zum Teil den Weg, und somit tragen sie zur schnelleren Konservierung des Körpers bei, wie schon erwähnt wurde. In der Spongiosa eines Knochens füllen gelegentlich Wurzeln die von Fett besetzten Räume völlig aus. Der Knorpel ist im Gegensatz zum Knochen von pflanzlichen Elementen völlig frei. Das Gleiche gilt für das Innere gröberer Sehnenplatten; die weicheren Muskeln dagegen sind stark durchwachsen, auch Leber und Niere.

Zunächst war angenommen worden, es seien Torfmoose, die in die Moorleiche eingedrungen seien, aber bei näheren Untersuchungen ergab sich, daß dies nicht der Fall sei. Es handelt sich nach Dr. Hoffmann, der die Liebenswürdigkeit hatte, die Präparate im Botanischen Institut durchzusehen, um Wurzeln von Monocotyledonen. Die Endodermis mit Cuticula ist deutlich sichtbar; in wenigen Fällen auch zentral gelegene Spiralgefäße. Die Epidermis ist also bedeutend widerstandsfähiger als das Gefäßrohr, das weniger korkhaltig ist. Nach den Untersuchungen des Botanischen Instituts in Kiel handelt es sich um Wurzeln von Wasserpflanzen. Welche Species im einzelnen vorliegen, ließ sich aus den Wurzeln nicht entnehmen. Außerdem fanden sich noch Pilzfäden und zwar belonders in der Kopfschwarte. (s. Abb. 11, 12.) Teils neben, teils in Wurzelzellen sind ausgeknäulte Mycorrhizafäden. Am wahrscheinlichsten handelt es sich um Wurzelknöllchen von Erlen oder von Ericaceen, jedenfalls sicher um Wurzeln von Dikotylen.

Erklärung der Abbildungen.

Abb. 1. Nerv. quer. Vergr. 90 ×. Färbg.: Häm. Eosin.
„ 2. Nerv. quer. Vergr. 240 ×. Färbg.: Bielschowski.
„ 3. Arterie quer. Vergr. 150 ×. Färbg.: Mallory.
„ 4. Kopfhaut. Vergr. 35 ×. Färbg.: Mallory.
„ 5. Sehne längs. Vergr. 50 ×. Färbg.: Kresylviolett.
„ 6. Zunge, Pap. circumvallatae. Vergr. 30 ×. Färbg.: Mallory.
„ 7. Nasenknorpel. Vergr. 95 ×. Färbg.: Mallory.
„ 8. Leber. Vergr. 75 ×. Färbg.: Mallory.
„ 9. Fettgewebe. Vergr. 150 ×. Färbg.: Mallory.
„ 10. Leber. Vergr. 330 ×. Färbg.: Mallory.
„ 11. Pilzfäden. Vergr. 190 ×. Färbg.: Mallory.
„ 12. Pilzfäden. Vergr. 500 ×. Färbg.: Mallory.
„ 13. Niere, Mark. Vergr. 100 ×. Fettfärbung.
„ 14. Niere, Mark. Vergr. 260 ×. Fettfärbung.

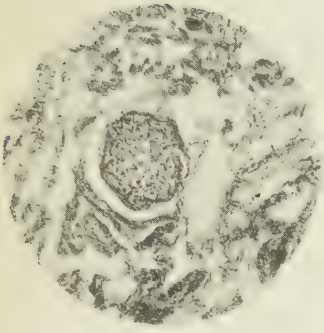

1

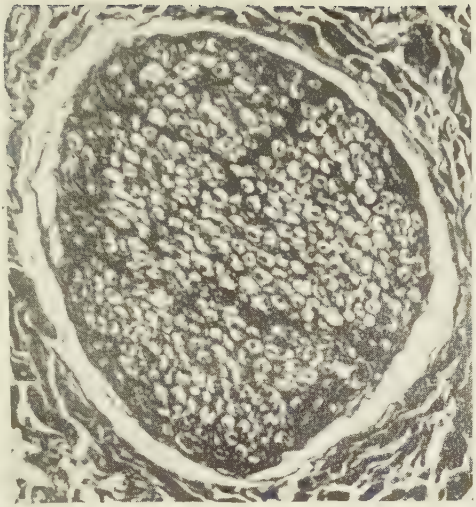

2

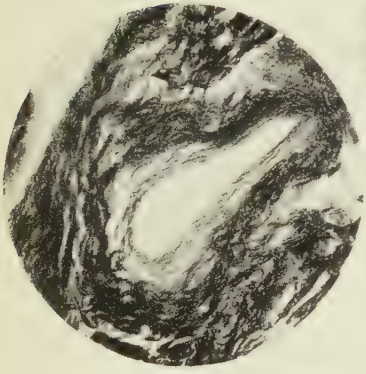

3

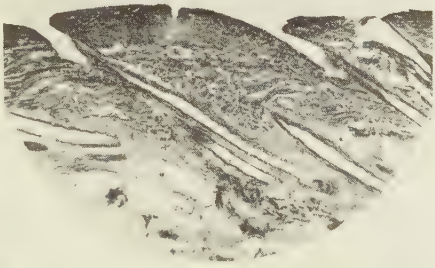

4

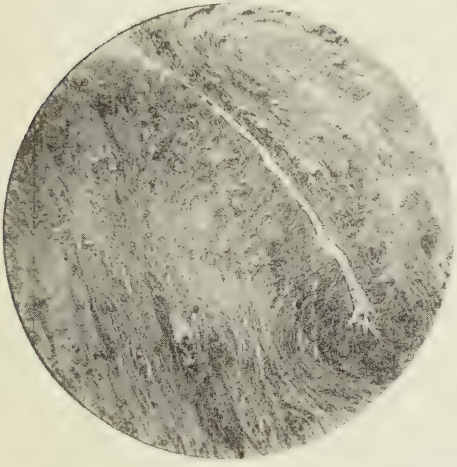

6

5

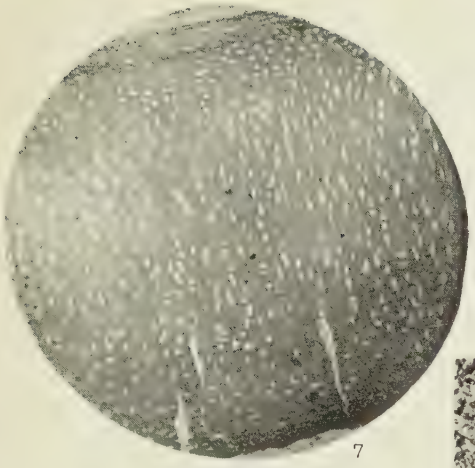

7

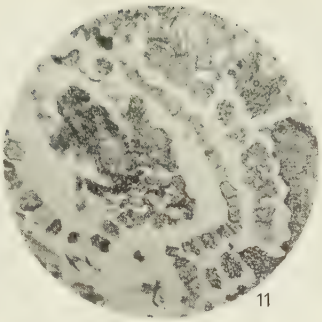

11

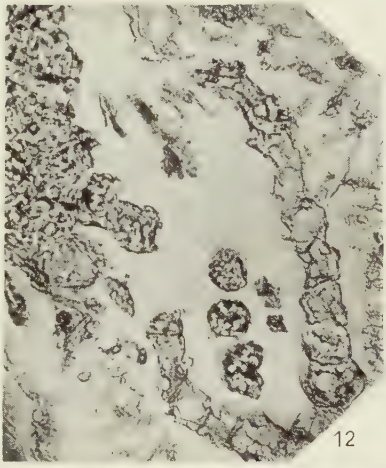

12

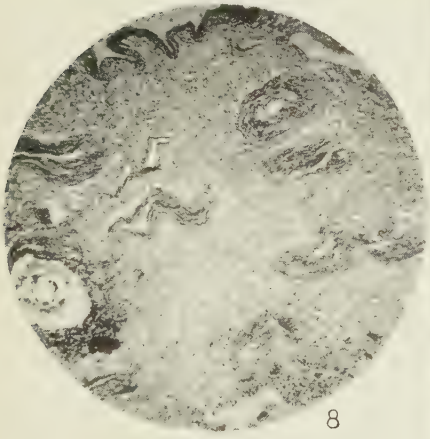

8

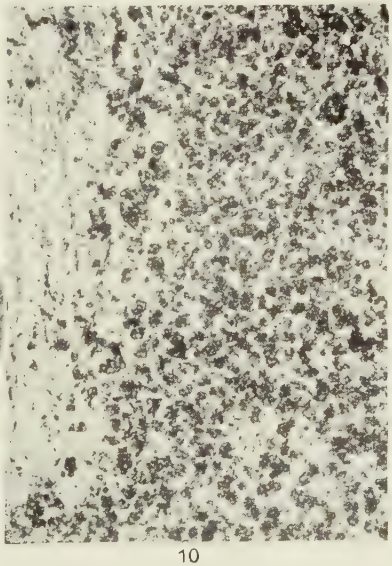

10

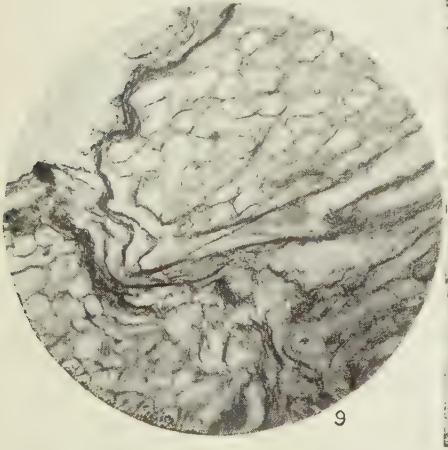

9

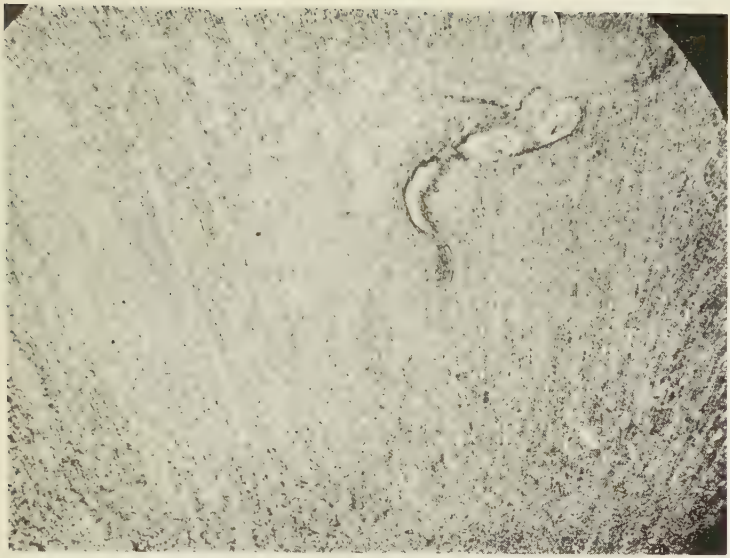

13



14

Verlauf der Harnkanälchen und Sammelröhren ist deutlich. Von den Glomerulis oder den Aussparungen derselben konnte nichts gefunden werden. Es ist wie in den anderen Organen viel Zelldetritus vorhanden. Durch den positiven Ausfall der Färbungen kann mit Vorsicht angenommen werden, daß in der Niere postmortale Myelinbildung eintrat.

8.) Leber.

Die Leber ist sehr gut erhalten, die Kapsel fast unverletzt, aber geschrumpft. Feststellen ließ sich, daß das Parenchym vollständig zugrunde gegangen ist. Man findet als Leberzellreste dunkle Schollen, die teilweise Kernkonturen zeigen. Das Bindegewebe tritt im Gegensatz zu dem zugrunde gegangenen Parenchym stark hervor. Man kann deutlich die Gitterfasern sehen. In der Leber ließen sich Fettropfen färberisch nachweisen.

9.) Zunge.

Der Erhaltungszustand dieses Organs ist ein besonders guter. Die Papillae circumvallatae zeigten das typische mikroskopische Bild.

10.) Magen — Darm.

Der bindegewebige Aufbau ist hier ebenfalls deutlich: auffallend ist der Nachweis, daß Belegzellen ganz oder teilweise erhalten sind (Aichel). Dies sind die einzigen Zellen, die einigermaßen erhalten gefunden wurden.

11.) Wie auf S. 10 erwähnt, fallen an den Präparaten Anhäufungen von Körnchen auf, die zunächst als Zerfallsprodukte von Zellen betrachtet wurden.

Möglich war aber auch Haufenansammlung von Bakterien.

Zur Klärung dieser Frage wandte ich mich an das Bakteriologische Institut von Prof. Henneberg, der die Liebenswürdigkeit hatte, mich in meinen Spezialuntersuchungen zu unterstützen. Unter seiner Leitung konnte festgestellt werden, daß, obwohl die Gleichartigkeit der Gebilde zunächst den Eindruck verstärkte, es könne sich um Bakterien handeln, diese Deutung doch nicht zulässig sei.

Bei den Spezialfärbungen, zum Myelinnachweis in der Niere, den Nerven und anderen Organen unterstützte mich Herr Professor Schulz im Pathologischen Institut der Universität.

Herrn Professor Aichel danke ich besonders für die Ueberlassung des Themas und seine vielfachen Unterstützungen.

Literatur.

1.) Aichel, Ueber Moorleichen, nebst Mitteilung eines neuen Falles.

2.) Eugen Albrecht, Verhandl. d. Deutschen Path. Ges. Karlsbad, 1902.

3.) Eugen Albrecht, Verhandl. d. Deutschen Path. Ges. Kassel, 1903.

4.) Dietrich, Die Störungen des zellulären Fettstoffwechsels.

5.) Maria Gabriel, Die bisherigen Ergebnisse der Moorleichenforschung und Mitteilung eines neuen Fundes einer Moorleiche. Deutsche Zeitschr. f. d. ges. ger. Med. 1930.

6.) Otto Gehl, Postglaciale Haushunde aus Schleswig-Holstein.

7.) Hans Hahne, Vorzeitfunde aus Niedersachsen, Teil B.

8.) Heinrich Handelmann, Adolf Pansch, Moorleichenfunde in Schleswig-Holstein. 1873.

9.) Johanna Mestorf, Moorleichenfunde. Aus dem 42. Bericht des Museums vaterländischer Altertümer in Kiel.

10.) Johanna Mestorf, Moorleichenfunde. Nachtrag zum vorigen. 1907.

11.) Schaffer, Lehrbuch der Histologie.

12.) Stiasny, Gerbereichemie.

13.) Leininger, Bau und Verrichtungen des Nervensystems.

14.) Walcher, Studien über die Leichenfäulnis mit besonderer Berücksichtigung der Histologie derselben. München 1928.

15.) Hans Schreiber, Moorkunde, nach dem gegenwärtigen Stande des Wissens auf Grund dreißigjähriger Erfahrung. 1927.

Lebenslauf.

Ich wurde am 7. Juni 1907 in Breslau als Tochter des jetzigen Professors der Chirurgie in Kiel Dr. W. Anschütz und seiner Frau geb. von Mikulicz-Radecki geboren, evangelischer Konfession. Ich legte die Reifeprüfung im März 1928 am Oberlyzeum in Kiel ab. Die vorklinischen Semester studierte ich in Wien und Kiel; die ärztliche Vorprüfung bestand ich am 21. Juli 1930 in Kiel. Bei meinem weiteren Studium war ich zwei Semester in Leipzig und die anderen in Kiel. Mein Staatsexamen beendete ich im Januar 1934.